

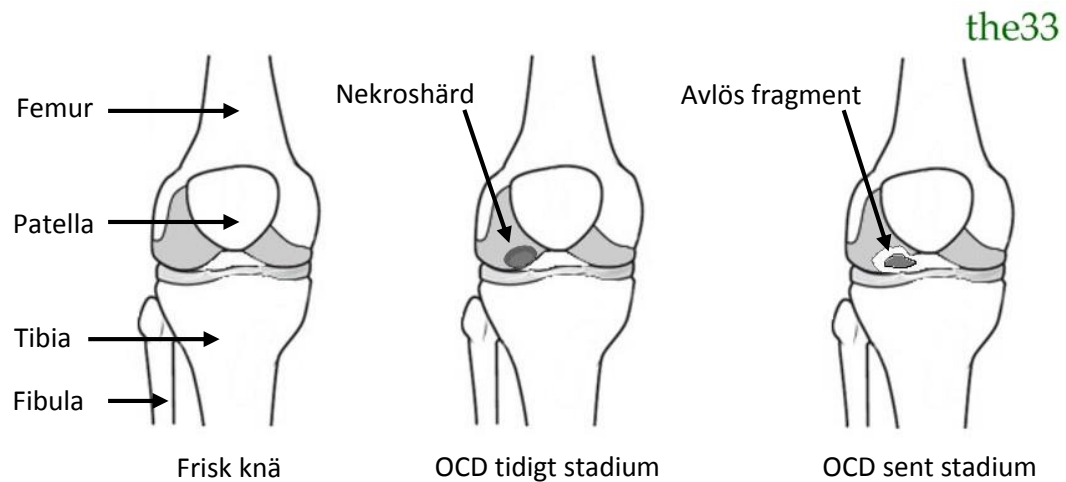
ORTOPEDI

OSTEOCHONDRITIS DISSECANS



## Definition

Osteochondritis dissecans (OCD) eller subkondral osteonekros är ett tillstånd av benvävnadsdöd (osteonekros) som utvecklas i lederna, oftast hos barn och ungdomar, framförallt pojkar. Tillståndet skiljas från osteonekros på det sättet att vid OCD bli nekroshärden lös och kan frigöras ut i leden.



## ICD-10

M93.2

## Patofysiologi

Orsaken bakom OCD är för nuvarande inte helt klarlagd men det spekuleras kring en störning i blodtillförsel till det drabbade område i leden. Upprepat trauma/stress på samma område i leden är också en tänkbar orsak.

## Lokalisation

Tillståndet drabbar framför allt stora led. Den vanligaste lokalisering för manifestation av OCD är knäleden, handleden och armbåge. OCD kan även förekomma i höftled och fotled. OCD drabbar vanligtvis endast en led.

## Symtom

1. Intermittent smärta (ansträngningskorrelerad).
2. Svullnad och hydrops utan andra tecken till inflammation.
3. Låsningfenomen (om nekroshärdn är fri i leden).
4. Lokal palpationsomhet (om nekroshärdn är fri i leden).

## Diagnostik

### Lab

1. SR
2. CRP
3. Blodstatus

### Ledpunktion

Vanligen skall ledvätskan vara utan inflammatorisk aktivitet makroskopiskt och mikroskopiskt. LPK, celler och kristaller skall analyseras för differential diagnostik syfte.

### **Röntgen**

En konventionell röntgen över den drabbade leden är avgörande för diagnostiken. Lesioner kan avbildas och därmed storleken av OCD skadan kan utvärderas. Man kan även visualisera avlöst fragment i leden.

För att kunna bedöma mjukdelar, framför brosk engagemang kan man använda sig av magnetisk resonanstomografi (MRT) och/eller ultraljud.

## **Behandling**

### **Konservativ behandling**

Initialt (hos barn och unga tonåringar) expektans och avlastning med kryckor om endast nekroshård kan identifieras utan avlöst fragment. I de flesta fall spontan läkning av de primära OCD skador, särskilt hos barn eftersom tillväxten är en pågående process. Aktivitetsbegränsning är av stort betydelse därför rekommenderas vila och restriktion av kraftig fysisk ansträngning fram tills symtomfrihet som kan vara under en duration av 2-4 månader.

### **Kirurgisk behandling**

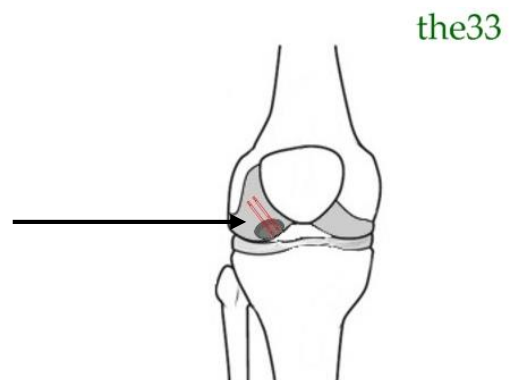
Man kan överväga den kirurgiska ingrepp om:

1. Radiologisk bekräftad avlöst fragment vid den första undersökningen.
2. Stor lesion (> 1cm i diameter) även utan avlösning, särskilt hos äldre tonåringar.
3. Utebliven förbättring efter den konservativ behandling.

Det finns olika kirurgiska tekniker för att behandla OCD, beroende på det enskilda fallet:

- a) Revaskularisering: genom borrning i lesionen för att tvinga benet att bilda nya blodkärl under reoperationsprocessen. Detta kommer i vissa fall att främja läkningen av det lesionen.
- b) Intern fixation: lesionen eller nekroshärden stiftas med skruvar.

Lesionen stiftas med en eller ett par, oftast Titan skruvar som håller den på plats. Skruven sträcker sig oftast i den friska benvävnaden som tillåter en parallell revaskularisering som ger oftast sekundär läkning.



c) Transplantation: vid avlöst fragment, plockas detta ut och det skadade området transplanteras med ny bit av ben och brosk som kan regenerera friskt ben och brosk i skadeområdet.

#### Prognos

OCD kan orsaka långdragna besvär. Utan adekvat behandling kan tillståndet leda till sekundär artros. OCD patienten som i de flesta fallen är unga bör följas upp regelbundet och multidisciplinärt av både reumatologen och ortopederna.

#### Referenser

1. American Academy Of Orthopaedic Surgeons (AAOS).  
<http://orthoinfo.aaos.org/main.cfm>
2. Grewin B. et al. Akut reumatologi, tredje upplagen. Sida 76-77.